

EXTRACTIONS MULTIPLES
ET
CONSERVATION TISSULAIRE

DR HICHAM KHAYAT
CASABLANCA

EXTRACTIONS MULTIPLES ET CONSERVATION TISSULAIRE.

PROTOCOLE SANS CONSERVATION

EXTRACTIONS MULTIPLES

PLAIE IMPORTANTE.
ABSENCE DE COMPLEMENT
DES ALVEOLES

FERMETURE DE LA PLAIE PAR
DECOLLEMENT D' UN LAMBEAU ET
REGULARISATION/REDUCTION
DE LA CRETE.

INCONFORT POST -OPERATOIRE.
PERTES TISSULAIRES
IMPORTANTES EN VERTICAL ET
EN HORIZONTAL.
MUTILATION INUTILE.

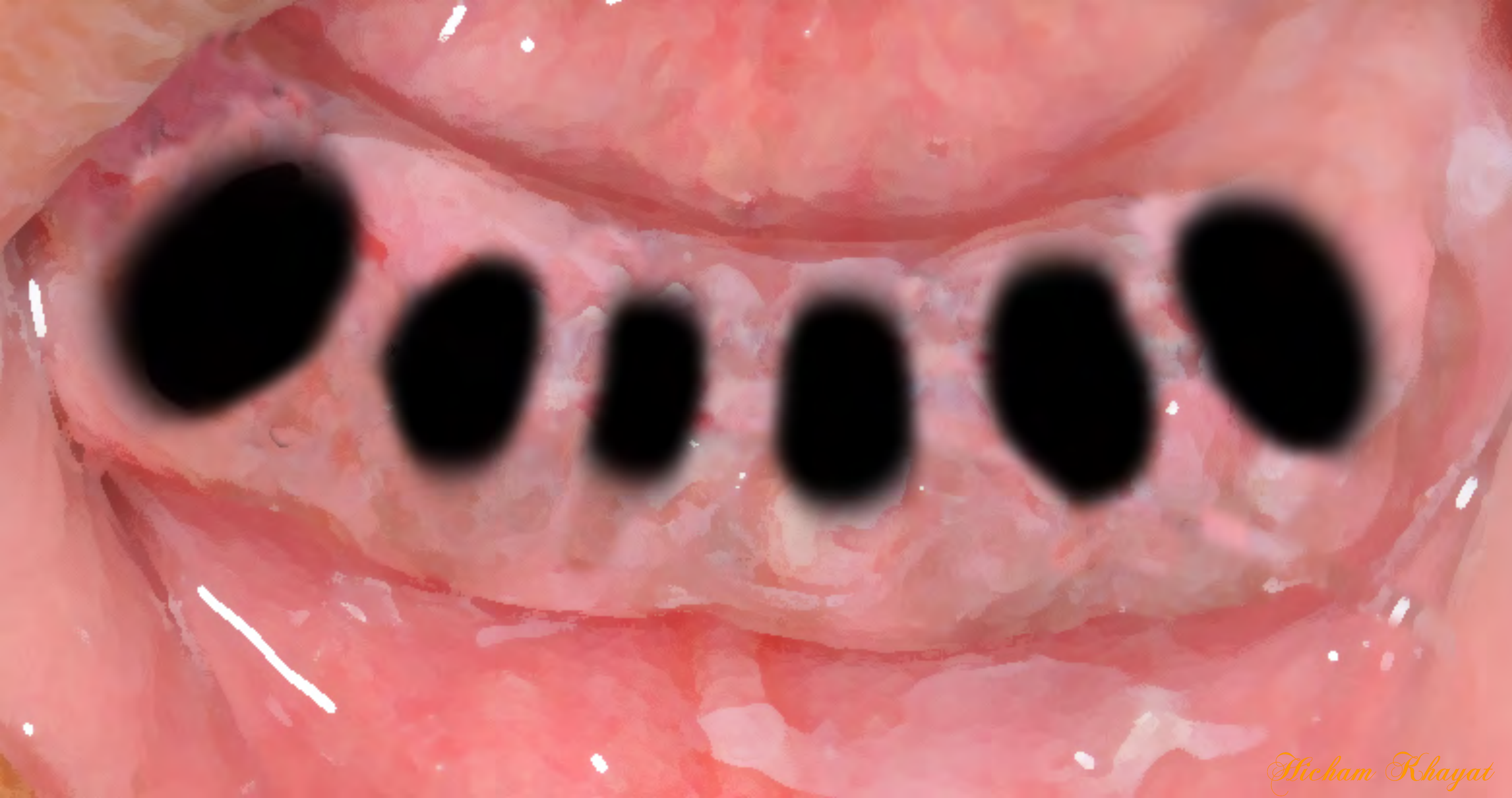PROTOCOLE AVEC CONSERVATION

EXTRACTIONS MULTIPLES

PLAIE IMPORTANTE.
COMPLEMENT DES ALVEOLES
AU "PRF".

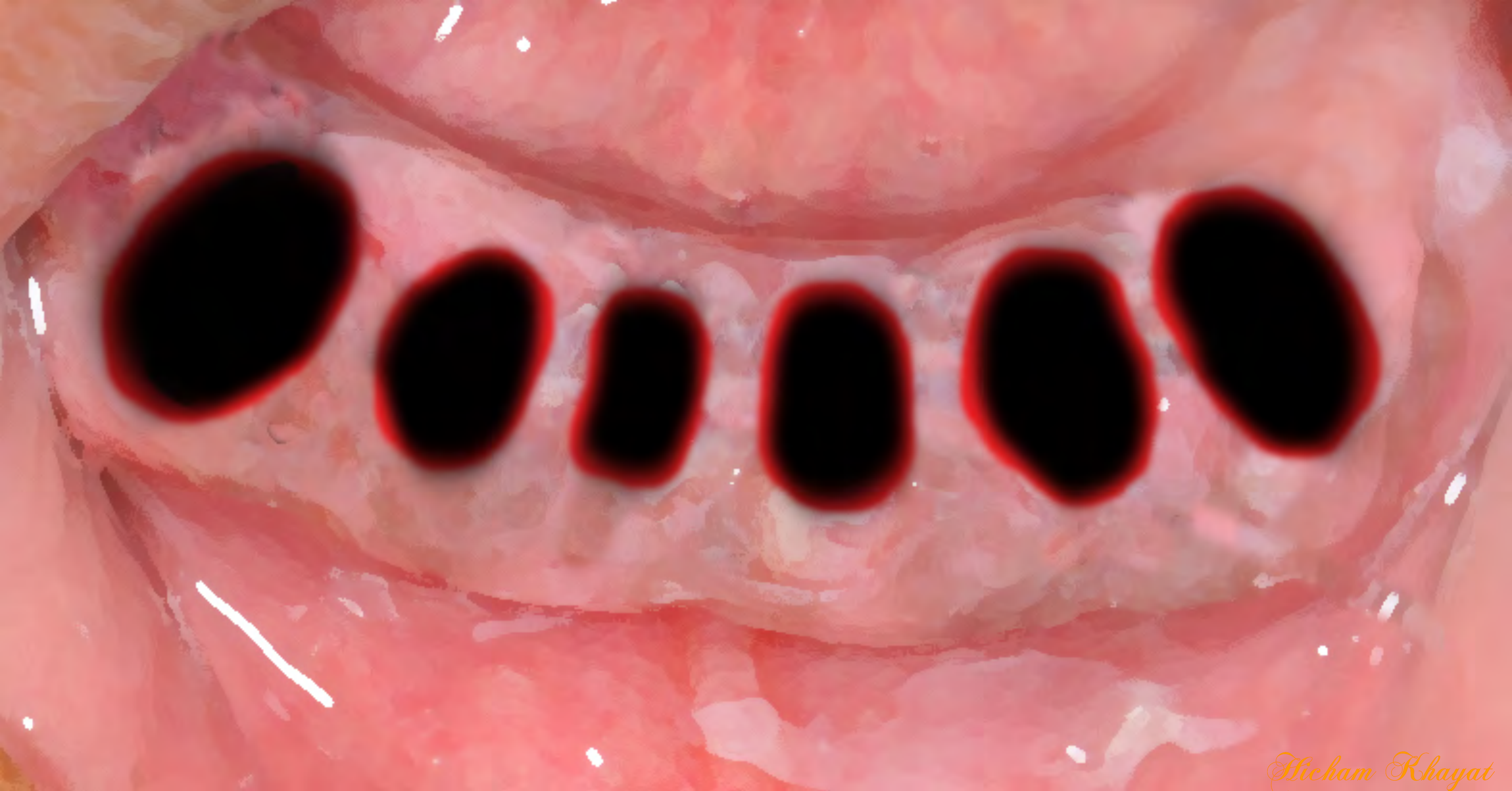FERMETURE DE LA PLAIE SANS
DECOLLEMENT GRACE AU "DECALAGE"
DES PAPILLES LINGUALES VERS LES
ALVEOLES VOISINES.

REDUCTION DE L' INCONFORT
POST-OPERATOIRE.
GAIN DE TISSUS MOUS.
"MAINTIEN" APPARENT DES
TISSUS DURS.



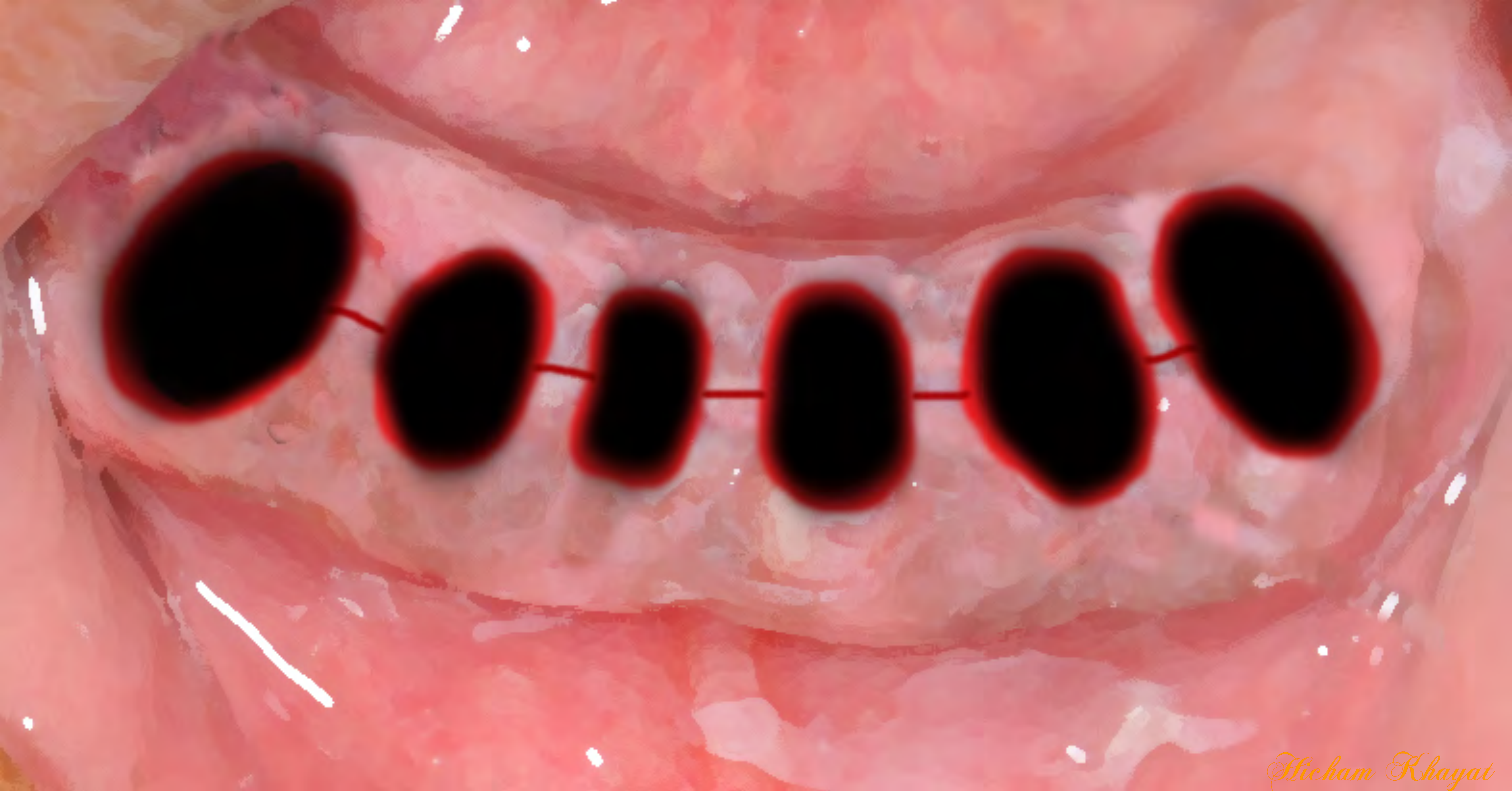Micham Khayat

SCHEMA DE LA SITUATION APRES EXTRACTION ATRAUMATIQUE DE 33,32,31,41,42 ET 43



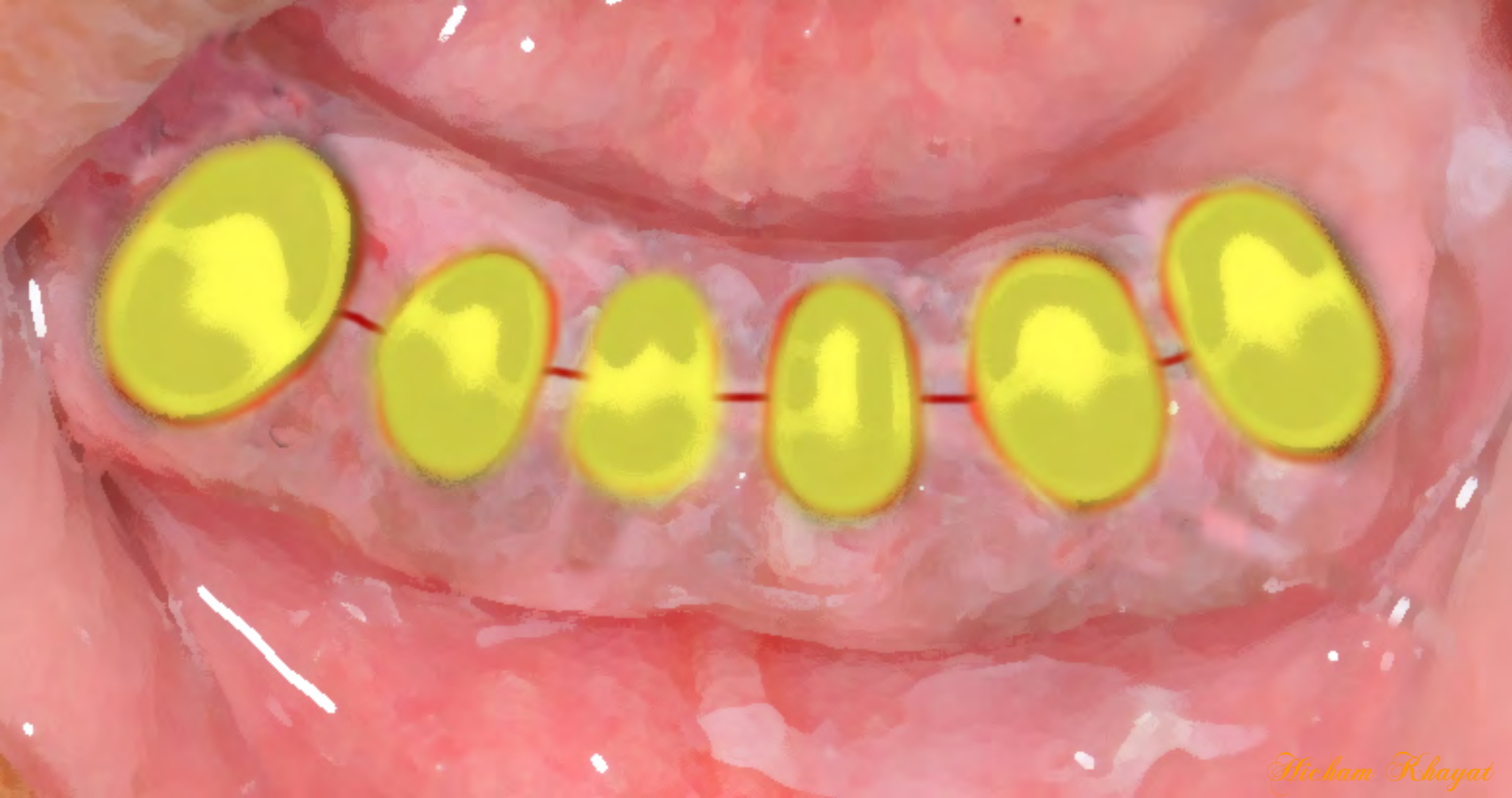
Micham Khayat

SCHEMA: L' EPITHELIUM SULCULAIRE EST ERODE AU BISTOURI



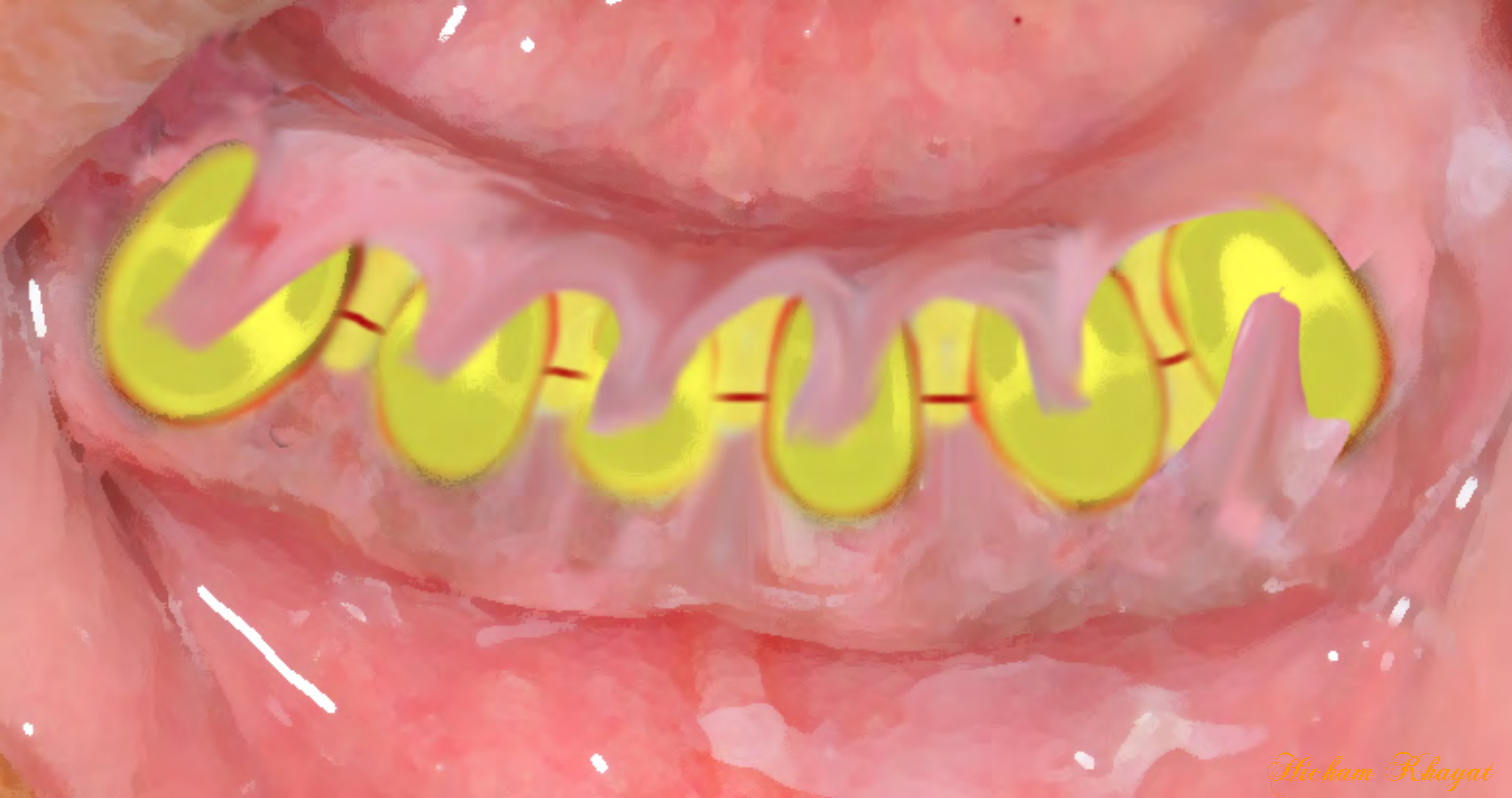Micham Khayat

SCHEMA: UNE INCISION VIENT SEPARER LES PAPILLES INTERDENTAIRES EN LEUR MILIEU



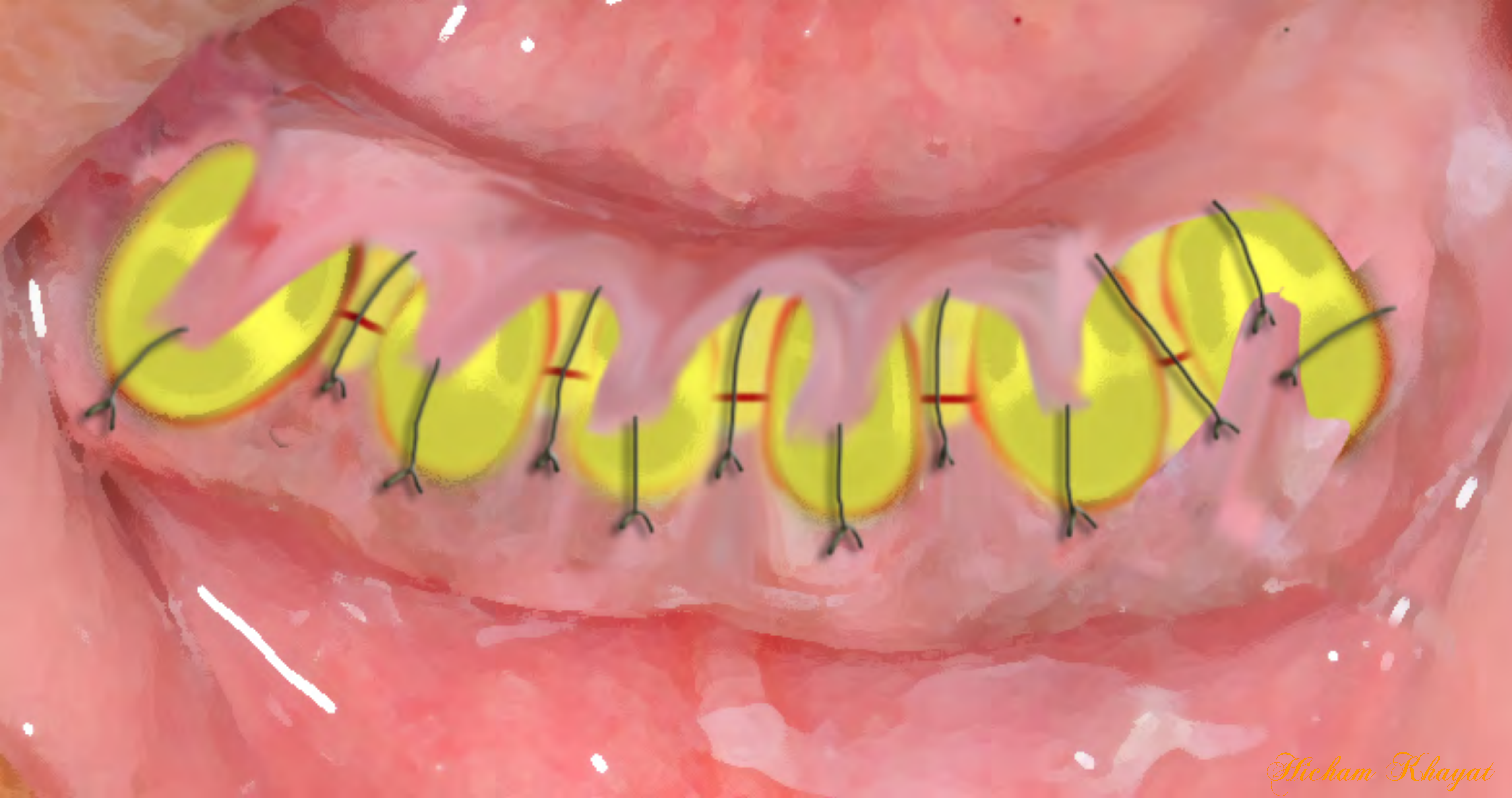Micham Khayat

SCHEMA: LES ALVEOLES SONT COMBLEES PAR LE PRF



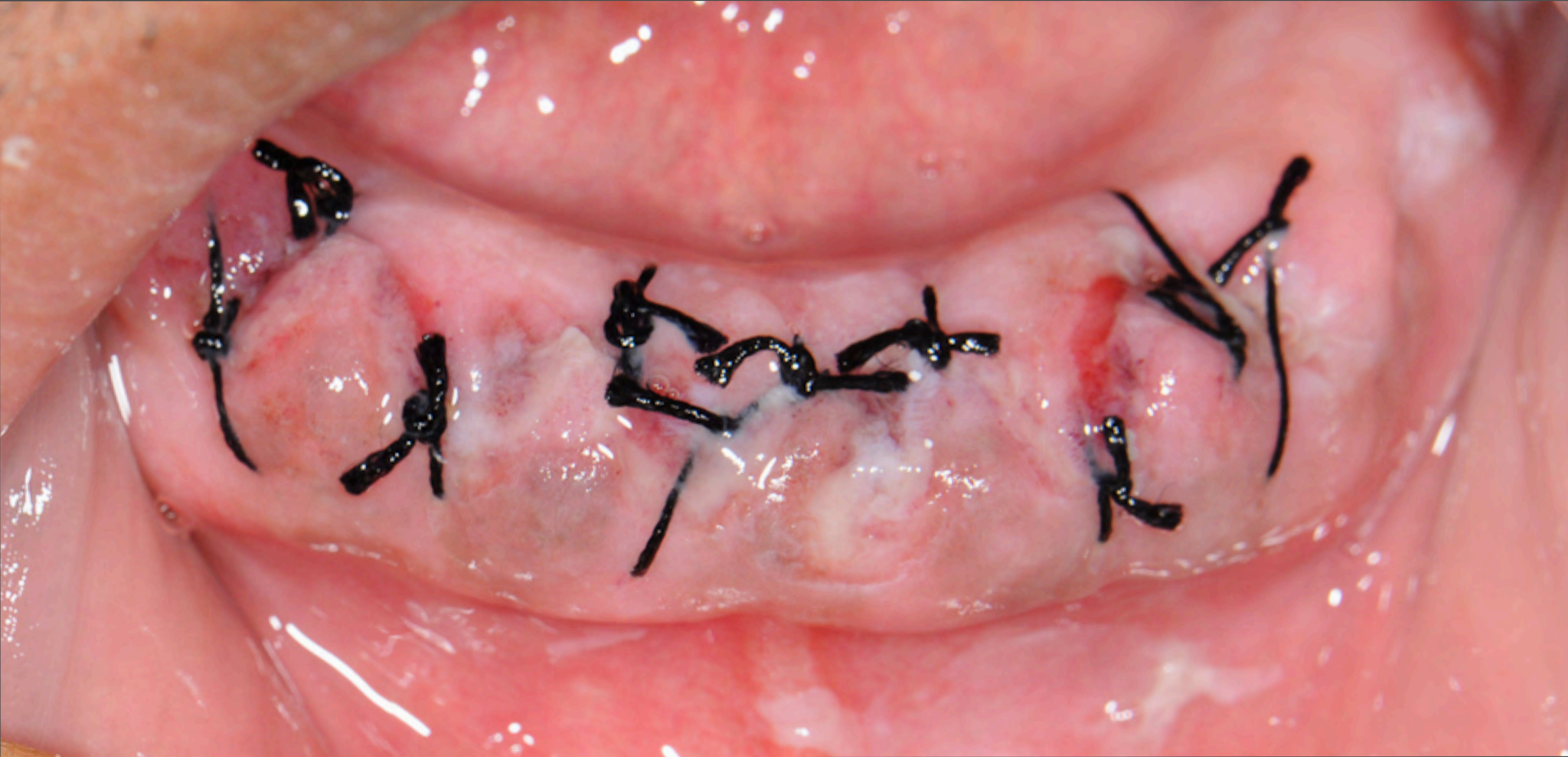Micham Khayat

SCHEMA: LES PAPILLES LINGUALES SONT DECOLLEES ET DECALEES VERS L' ALVEOLE VOISINE



Micham Khayat

SCHEMA: LES SUTURES JOIGNENT LE SOMMET DE LA PAPILE AU ZENITH GINGIVAL



PHOTOGRAPHIE ENDOBUCCALE: CONDITION SATISFAISANTE 48H EN POST OPERATOIRE.